Ein Fall von Volvulus des ganzen Dünndarms, des Coecums und Colon ascendens bei Mesenterium ileocoecale commune.

Inaugural-Dissertation

zur

Erlangung der Doktorwürde

der

hohen medizinischen Fakultät

der

Friedrich-Alexander-Universität zu Erlangen

vorgelegt von

Friedrich Zahn
aus Ansbach.

Approbiert am 21. Januar 1913.

Erlangen 1913
Druck der Universitäts-Buchdruckerei von E. Th. Jacob.

19

Referent: Herr Prof. Dr. Hauser.
Dekan: Herr Prof. Dr. Seitz.

Auf dem Gebiet der Abdominalerkrankungen ist eines der interessantesten, zugleich aber auch schwierigsten Kapitel, das noch sehr der Klärung bedarf, die Lehre vom Darmverschluss. In besonderer Weise beschäftigt den internen Arzt und vor allem den Chirurgen der durch anatomische Hindernisse bedingte Ileus, der mechanische Ileus. Hierbei müssen wir unterscheiden, dass einmal der Grund für die Darmunwegsamkeit in der Verlegung des Lumens durch in demselben oder in der Darmwand selbst gelegene Ursachen liegen kann, so bei Vorhandensein von Gallensteinen, Geschwülsten der Darmwand, Narben nach tuberkulösen oder syphilitischen Geschwüren, bei Intussusception. Zweitens kann eine Verlegung des Lumens stattfinden durch ausserhalb desselben gelegene Gründe; so bei der Kompression des Darmes durch Geschwülste der Nachbarorgane, durch äussere und innere Incarceration (Treitz'sche Hernie), endlich durch Achsendrehung oder Verknotung des Darmes. Die Achsendrehungen sind es wohl, die dem Arzte die meisten diagnostischen Schwierigkeiten machen; vor allem jene seltenen Fälle, wo in den Volvulus des Dünndarms ein Stück Colon mit einbegriffen ist. Es sind dies Fälle, in denen ein dem Dünndarm und dem betreffenden Teil des Colon gemeinsames Mesenterium vorliegt. Aus der ganzen mir zur Verfügung stehenden Literatur konnte ich unter Benützung einer Zusammenstellung von Danielsen (1906) und einer

diese ergänzenden von Blecher (1909) nur 15 Fälle von Volvulus des Dünndarm, Coecum und Colon ascendens bei einem Mesenterium ileocoecale commune finden, von welchen Blecher sogar einen für höchst zweifelhaft hält, während er die Zugehörigkeit zweier anderer Fälle überhaupt nicht anerkennt.

Diese relativ sehr geringe Zahl von Mitteilungen über dieses Gebiet mag bei der enormen Wichtigkeit der Sache für die Abdominalchirurgie die Veröffentlichung eines ähnlichen, also 16. Falles gestatten.

Das 6jährige Taglöhnerskind K. E. kam nach Angabe der Mutter in Steisslage zur Welt. Es war von normalem Bau und Körpergewicht und fühlte sich während der ersten fünf Lebensjahre stets gesund. Im sechsten ging es zur Schule und seither änderte sich das Befinden des Kindes. Es zeigte zwar stets gesunden Appetit und hatte nie Stuhlbeschwerden; doch klagte es in Zeiträumen von 4—6 Wochen öfters über plötzlich auftretende, aber mässige Leibschmerzen, die nach einigen Stunden immer wieder nachliessen und verschwanden. Eines Tages kam das Mädchen von der Schule nach Hause und jammerte zum ersten Mal über heftigere Schmerzen im Bauch und zwar um den Nabel herum. Zugleich trat gallig gefärbtes Erbrechen auf und es stellte sich eine eigentümliche Mattigkeit des ganzen Körpers ein. Das Kind legte sich zu Bett und wurde immer elender, da nach jeder Speise- oder Flüssigkeitsaufnahme ein neuerlicher Brechakt erfolgte; das Erbrochene habe nie kotig gerochen. Von Seiten des Leibes sei der Mutter nichts besonderes aufgefallen. Am dritten Tage sass das Kind noch mittags aufrecht im Bett; doch schon nach einer Stunde wurde der Leib plötzlich hoch aufgetrieben und der Zustand verschlimmerte sich in solchem

Grade, dass man endlich nach dem Arzte rief. Bemerkt sei, dass das Kind während dieser drei Tage vollständige Stuhl- und Windverhaltung hatte und dass selbst zahlreiche Einläufe, die die Mutter machte, ohne Erfolg blieben. Als der gerufene Arzt bald hierauf kam, konnte er nur noch den Tod feststellen und die Wahrscheinlichkeitsdiagnose auf eine Darmverschlingung stellen.

Die Sektion ergab folgenden Befund: Gut genährtes Kind. Brustorgane ohne Besonderheiten.

Das Abdomen ist enorm aufgetrieben und zum Bersten gespannt. Beim Durchtrennen der Bauchdecken stürzen die dunkelroten enorm geblähten Dünndarmschlingen sofort hervor. Vom Dickdarm ist vorläufig wenig zu sehen, da der Magen ebenfalls excessiv gebläht ist, von der Grösse wie beim Erwachsenen. Die ganze Dünndarmserosa etwas seifig, jedoch grösstenteils noch glänzend, fast die ganzen Dünndarmschlingen hochgradig erweitert und haemorrhagisch verfärbt; das ganze Zwerchfell enorm hochstehend. Wenn nun das Dünndarmpaket nach oben geschlagen wird, zeigt sich, dass dasselbe enorm beweglich ist. Die radix mesenterii wird durch einen kaum zwei Finger dicken Strang gebildet, der in der Höhe der flexura duo-denojejunalis entspringt. Die hintere Begrenzung der Bauchhöhle ist vollständig glatt; es fehlt an der gewohnten Stelle Coecum und Colon ascendens; ebenso fehlt die von links oben nach rechts aussen ziehende radix mesenterii. Es zeigt sich nun, dass Coecum und Colon ascendens im oberen Teil der Leibeshöhe gelegen sind, dicht unterhalb und parallel dem Colon transversum ziehend. Die bandartig ausgezogene radix mesenterii, die an ihrer Ursprungsstelle aus Flex. duodenojejunalis, unterster Ileumschlinge, Mesenterialgefässen, dünnem und wenig

Fettgewebe besteht, ist mehrmals gedreht, sodass das Coecum und mit ihm der Wurmfortsatz unter dem Stiel hindurchgezogen ist und auf dessen rechter Seite mit dem Proc. vermiformis hervorsieht.

Infolge der Torsion ist es einerseits zum Verschluss von Jejunum und Ileum, sowie zum Verschluss der Mesenterialgefässe gekommen, andererseits durch Stenosierung zu hochgradiger Blähung des Magens und Duodenums.

Es handelt sich hier also um einen Ileus, der durch einen Volvulus des ganzen Dünndarms, des Coecums und Colon ascendens hervorgerufen war, welch letzterer aber wiederum bedingt war durch eine Lage-anomalie des Dickdarms. Da dieser, wenigstens im Bereiche des Coecums und Col. asc., nicht wie normal mit der Bauchwand fest verlötet war, sondern die Möglichkeit zur freisten Bewegung im Abdomen hatte, da ferner dieser Dickdarmabschnitt an einem Mesenterium hing, das nur die Fortsetzung des Dünndarmgekröses bildete und das er also mit dem Dünndarm gemeinsam hatte — ein Mes. ileocoec. comm. — waren hiedurch die Vorbedingungen für das Zustandekommen eines Volvulus — Annäherung der Fusspunkte einer Schlinge bei langem Mesenterium — gegeben.

Bevor wir nun zu einer genaueren Würdigung des Falles übergehen, sei es gestattet, zum leichteren Verständnis der später zu schildernden anatomischen und mechanischen Verhältnisse in Anlehnung an Hertwig den Vorgang der normalen Darmentwicklung zu rekapitulieren.

Anfänglich bildet der Darmkanal ein langgestrecktes Rohr, das sich in breiter Ausdehnung an die dorsale Rumpfwand anlegt. Die Sonderung des Darmrohres in einzelne hintereinander gelegene ungleichwertige Ab-

schnitte beginnt mit der Entwicklung des Magens. Dieser stellt in der 4. Woche der Entwicklung eine kleine spindelförmige Erweiterung dar, die sich hinter den Schlundspalten angelegt hat. In der ganzen Länge des Darms findet sich ein Gekröse. Dieser Zustand erhält sich bei manchen Fischen und Amphibien. Bei allen höheren Wirbeltieren tritt dagegen von jetzt an ein beträchtliches Längenwachstum des Darmes ein, hinter welchem die Grössenzunahme des Rumpfes weit zurückbleibt. So kommt es, dass der Darm, um im Abdomen Platz zu finden, sich in Windungen legen muss. Was das Mesenterium anlangt, so wird es an den Darmstrecken, die der Wirbelsäule genähert liegen, zu einer kurzen bandartigen Verbindung zwischen Darm- und Wirbelsäule, dort aber, wo der Darm sich weiter von ihr entfernt, zu einer zuweilen ganz ansehnlichen dünnen Lamelle, die natürlich auch eine viel freiere Bewegung des betr. Darmstücks zulässt.

In der 5. und 6. Woche können wir nun nach den ersten Faltungen schon folgende gesonderte Darmteile unterscheiden. 1. Den Magen. 2. Das kurze vom Magen nach hinten umbiegende und zur Wirbelsäule verlaufende Stück, den Zwölffingerdarm. 3. Den vorderen absteigenden Schenkel als Dünndarm. 4. Den hinteren aufsteigenden Schenkel als Dickdarm und 5. das zum letzten Mal wieder umbiegende Endstück als S-romanum und Mastdarm. Wir sind im Stadium der Nabelschleife.

Im 3. Monat finden nun die bekannten Lageveränderungen am Magen und an der Darmschleife statt. Die Längsachse des Magens, die ursprünglich der Wirbelsäule parallel gerichtet ist, dreht sich in eine schräge und schliesslich quere Stellung. Die linke Magenseite wird infolge einer zweiten Drehung zur

vorderen, die rechte zur hinteren Seite. Das Gekröse des Magens, das anfangs eine senkrechte Lamelle bildete, die sich von der Wirbelsäule direkt zu der damals noch nach hinten gerichteten grossen Curvatur ausspannte, wird infolge dieser Drehungen zum grossen Netzbeutel.

Eine ebenso eingreifende Drehung wie der Magen hat die Darmschleife mit ihrem Mesenterium durchzumachen. Drehpunkt ist dabei die Anheftungsstelle des Gekröses an der Lendenwirbelsäule. Der absteigende

nach Hertwig nach Hertwig

und aufsteigende Schenkel kommen zunächst nebeneinander zu liegen. Dann schlägt sich der aufsteigende, welcher zum Dickdarm wird, über den absteigenden in schräger Richtung herüber und kreuzt den Anfangsteil des Dünndarms in querer Richtung. Dickdarm und vor allem Dünndarm wachsen nun am Ende des zweiten Monats bedeutend in die Länge, indem letzterer sich in immer zahlreichere Windungen legt. Hierbei gerät der Anfangsteil des Dickdarms, das Coecum, ganz auf die rechte Seite nach oben unter die Leber; von hier läuft sein Anfangsstück in querer Richtung über das Duodenum unter dem Magen zur Milzgegend herüber, biegt dann

scharf um und steigt nach der linken Beckengegend herab, um in das S-rom. und Rectum überzugehen.

Somit sind im 3. Monat am Dickdarm das Coecum, das Col. transv. u. Col. descend. unterscheidbar. Ein Col. asc. fehlt noch. Dasselbe bildet sich erst in den folgenden Monaten dadurch aus, dass der anfangs unter der Leber befindliche Blinddarm allmählich eine tiefere Lage einnimmt, sich im 7. Monat unterhalb der rechten Niere befindet und vom 8. Monat an über den Darmbeinkamm herabsteigt.

Nun zum Mesenterium. Während bei vielen Säugetieren, wie bei Hund und Katze etc. das ursprüngliche für alle Darmabschnitte gemeinsame Gekröse als bleibende Bildung sich vorfindet, treten beim Menschen schon vom 4. Monat an komplizierte Verhältnisse in der Anordnung des Gekröses ein, dadurch, dass Teile der ganzen grossen Gekröslamelle miteinander verkleben oder mit angrenzenden Partien des Bauchfells der hinteren Bauchwand oder benachbarter Organe verwachsen.

Zum Studium der Gekrösentwicklung betrachtete Eckehorn Foeten in verschiedenen Stadien und fand bei einem solchen von 10 cm Länge folgendes: Der Dünndarm hat sich zu einem Paket von zahlreichen Schlingen entwickelt. Durch dieses Dünndarmpaket wird das Mesocolon descendens mit dazugehörigem Darm gegen die hintere Bauchwand nach links gepresst gehalten. Col. transv. und asc. werden von dem Dünndarm nach oben resp. rechts gepresst. Der ganze Dickdarm, vom Coecum bis zum Col. desc. ist aber noch völlig frei an einem beweglichen Mesocolon, ohne an irgend einer Stelle festgewachsen zu sein. Man kann das Col. desc. und sein Mesocol., das seiner ganzen Länge nach frei der Bauchwand anliegt, aufheben. Das

Mesocol. transv. ist nicht mit dem Mesogastrium oder dem Duodenum verwachsen. Das Mesocol. asc. bildet auf der Grenze zwischen Dick- und Dünndarm eine direkte Fortsetzung des freien Dünndarmmesenteriums. Man findet ferner, dass auch das Duodenum an dem beweglichen Mesoduodenum, das von der Mesenterialwurzel ausgeht, noch völlig frei ist; es ist weder an der hinteren Bauchwand noch an dem davorliegenden Mesocol. festgewachsen. Sowohl das ganze Dünndarmpaket als das Col. asc. und transv. hängen an einem gemeinsamen Mesenterium, das mittels einer kurzen primären Wurzel sich an das Rückgrat oberhalb der pars infer. duodeni anheftet.

Bei einem etwas älteren Foetus finden wir, dass das Colon sich zu fixieren begonnen hat, zunächst wo es die pars descendens duodeni kreuzt, dann mit ihrer künftigen Flex. hepatica an der rechten Niere. Von hier aus schreitet sodann die Verwachsung mit der hinteren Bauchwand allmählich nach unten bis zum Coecum in der rechten Fossa iliaca fort. In entsprechender Ausdehnung wächst das Mesocolon an der hinteren Bauchwand fest. Von dem Duodenum aus schreitet die Verwachsung von dem Mesocol. transv. und dem Mesogastrium nach links hin fort und trifft sich mit einer entsprechenden Verwachsung an der Flex. lienalis.

Dies ist der normale Entwicklungsgang des Darms und seines Mesenteriums, von dem es mannigfache Abweichungen gibt, die wir Entwicklungsanomalien nennen. Hausmann führt in einem Beitrag zu den Lageanomalien des Darmes, die zu diesen Entwicklungsstörungen führen, diese auf zwei Möglichkeiten zurück: es liegt entweder eine Wachstumshemmung vor, oder es erfolgte das Wachstum in falscher Richtung. Zur Besprechung unseres

Falles mag es wohl von Interesse sein, die Klassifikation von Hausmann für Entwicklungsfehler des Darmes in Kürze hier folgen zu lassen:

A. Hemmung.

1. Stillstand im Urzustand des geraden Darms.
2. Stillstand in der Position der Nabelschleife. Meist liegen hier sämtliche Dünndarmteile rechts, sämtliche Dickdarmteile links, bei Transposition aber umgekehrt. Die Wanderung der dem aufsteigenden Schenkel entsprechenden Darmteile vor dem absteigenden Schenkel her auf die andere Seite ist hier ausgeblieben; wohl sind aber die Därme infolge Längenwachstums mehr oder weniger stark geschlängelt und unterscheidet sich insofern von der einfachen Nabelschleife (Fall von Moser und Gruber).
3. Stillstand in den folgenden Stadien, wo der aufsteigende Schenkel, Coecum, mehr oder weniger weit nach rechts hinüber gewandert ist (Fall bei Toldt).

B. Falsche Wachstumsrichtung.

1. Der aufsteigende Schenkel der Nabelschleife stellt sich nicht links, sondern rechts neben den absteigenden, das Colon heftet sich also nicht an die linke, sondern an die rechte Duodenalplatte (Fall von Gruber und Toldt).
2. Der aufsteigende Schenkel stellt sich zwar links, der Dickdarm wandert aber nicht vor, sondern hinter dem Dünndarm nach rechts hinüber (Fall von Hausmann).

Bemerkt sei noch, dass diese Klassifikation sich nur auf solche Anomalien bezieht, welche die ganze Darmanlage betreffen, während Anomalien, welche diskrete Darmteile wie Flex. sigmoidea, Meckel'sches Divertikel, Coecum etc. betreffen, nicht in Betracht gezogen sind.

Gehen wir nun in der Betrachtung zu unserem Fall über, so können wir ihn vielleicht in der Rubrik A. 3. des vorliegenden Schemas unterbringen. Tatsächlich haben wir es aber nicht mit einer Anomalie im Verlaufe des Darmes, sondern mit einer Anomalie seines Mesenteriums zu tun. Und das ist es, was unseren Fall zusammen mit jenen erwähnten 15 Fällen vor den häufigeren anderen kennzeichnet und unterscheidet, die zwar auch von einem Volvulus des Dünn- und Dickdarms bei einem Mesenterium ileocoecale commune handeln, bei denen aber Anomalien in der Anlage des Darmkanals nicht vermisst werden; so bei dem Falle, den Hausmann in Anschluss an seine eben erwähnte Klassifikation anführt, wo es sich nebenbei oder vielleicht besser in erster Linie um eine angeborene Retroposition des Quercolon hinter das Duodenum handelte. Aus diesem Grunde lässt Blecher in seiner Zusammenstellung (1909) auch diesen Fall nicht gelten und weist eigens darauf hin, dass der bei der Sektion gefundene Volvulus — „wie im Original hervorgehoben wird" — artefiziell bei der Reposition der Därme nach der Operation gemacht wurde.

Anders bei unserem Falle. Wir haben es hier lediglich damit zu tun, dass die normalerweise stattfindende Fixation des Col. asc. und Coec. unterblieben ist, während der Darmkanal an sich nicht die geringsten Entwicklungsstörungen zeigt und die Nabelschleife ihre normale

Drehung erfahren hat, sodass das Colon ventral das Duodenum kreuzte, die Dickdarmarkade sich gesetzmässig entwickelte, wobei Transversum und Colon descend. in normaler Weise fixiert wurden. Soviel ich aus der Literatur ersehe sind diese Fälle von mesenterialen Wachstumsstörungen für sich allein weit seltner als jene, wo mehr oder minder grosse Anomalien in der Anlage des Darmrohres zugleich bestehen. Jedenfalls aber können wir uns erstere vielleicht noch in mangelhafterer Weise erklären als letztere. Und damit kommen wir zu der schwierigen und noch lange nicht abgeschlossenen Frage nach den Ursachen der Missbildung eines Mesenterium ileocoecale commune.

Faltin und Schmidt haben geglaubt, eine übermässige Länge des Dickdarms dafür verantwortlich machen zu müssen, während Wandel eine mangelhafte Drehung der Nabelschleife annimmt, bedingt durch von aussen wirkende durch den Duct. omphalo-mesentericus fortgeleitete Einflüsse, wodurch wiederum das Ausbleiben der physiologischen Verwachsungen der betr. Peritonealflächen bedingt sei.

Einer etwas befriedigenderen Lösung scheinen mir Klaatsch und Koch entgegen zu gehen, welche die ganze Missbildung und auch das übermässige Wachstum des Darms als Tierähnlichkeit auffassen. Vor allem wies Klaatsch darauf hin, dass die einzelnen Entwicklungsetappen, welche beim Menschen Vorübergehendes vorstellen, bei Tieren als dauernde Einrichtungen sich wiederfinden. So wenig es meine Aufgabe ist, in diesem Rahmen auf derartige Fragen näher einzugehen, so möchte ich es doch nicht versäumt haben, bei Gelegenheit wenigstens auf diese wichtigen Untersuchungen zu verweisen.

Eine zweite Frage, endgültig auch noch nicht gelöst, entsteht, wenn wir uns den Mechanismus resp. die Momente zu erklären suchen, die einen Volvulus auszulösen im Stande sind. Denn schliesslich bedarf es bei aller vorhandener Disposition zur Achsendrehung, wie sie das Mesenterium ileocoec. comm. abgibt, doch am Ende eines letzten Anstosses, der die Drehung der Darmschlinge veranlasst. Zur Erläuterung, dass es tatsächlich zum Zustandekommen eines echten Darmverschlusses mit seinen stürmischen Erscheinungen eines letzten auslösenden Impulses bedarf und als Beweis, dass sogen. chronische Achsendrehungen wohl bestehen können, ohne jahrelang irgend welche funktionelle Störungen zu verursachen, sei eine interessante Mitteilung Leichtensterns angeführt: Er fand in der Leiche eines an Pseudoleukämie verstorbenen 11jährigen Knaben, der nie an Stuhlverstopfung gelitten hatte, eine chronische Achsendrehung des S-rom. mit inniger Annäherung der Fusspunkte dieser Schlinge. Blies man Luft vom Colonschenkel her ein, so drehte sich die S-Schlinge sofort auf, um mit Nachlass des Einblasens wieder in die gedrehte Lage zurückzukehren, ein Vorgang, der sich intra vitam beim jedesmaligen Durchgang der Kotmassen wiederholt haben musste.

Ebenso lehrt ein von Schreiber angeführter Fall das Vorkommen sogen. physiologischer Achsendrehungen im Sinne Wilms, die zunächst keine Störungen hervorrufen. Ein 9jähriger Knabe, der von Geburt an wiederholt an kotigem Erbrechen und gleichzeitiger ofte tagelanger Stuhl- und Windverhaltung gelitten hatte, während er sich in der Zwischenzeit ganz normal befand, wurde mit einer ähnlichen Attake eines Tages in die Klinik aufgenommen, kollabierte plötzlich und die Sektion ergab

einen Volvulus infolge kongenitaler Missbildung des Mesenteriums.

Es seien nun einige der zahlreichen Faktoren, die von den verschiedenen Beobachtern als auslösende Momente für das Zustandekommen des Volvulus angeführt wurden, aus der einschlägigen Literatur erwähnt.

Wandel berichtet von einem Knaben, der im Anschluss an eine erlittene Oberschenkelfraktur an einem zum Tode führenden Volvulus des Dünndarms und aufsteigenden Dickdarms erkrankte. Helmsmüller findet die letzte Entstehungsursache eines ausgeprägten Volvulus bei einem 20jährigen Manne in einem Sprung, den derselbe von einer Landungsbrücke herab ausführte. Nach einer Mitteilung von v. Zoege Manteuffel ist in einem Falle die aktive Überstreckung des Rumpfes beim Auffangen eines zu hoch kommenden Tennisballes verantwortlich zu machen. Ferner führt Herting Sturzgeburt als auslösendes Moment für einen Volvulus des gesamten Dünn- und aufsteigenden Dickdarms an.

Etwas eingehender sei die Ansicht Danielsens erwähnt; er sagt in einer Abhandlung über den Volvulus des ganzen Dünndarms und aufsteigenden Dickdarms, dass die sogenannte Mesenterialperitonitis für den Volvulus der Flexur und des Dünndarms für erwiesen zu gelten habe. Dass sie auch bei der Entstehung unserer Volvulusform eine grosse Rolle spielt, gehe daraus hervor, dass sie in 33% der bekannten Fälle angetroffen wurde. Dass die Mesenterialperitonitis jedoch die alleinige Ursache darstelle, erscheint Danielsen zweifelhaft; doch glaubt er, dass sie die Disposition schaffe, auf deren Basis durch einen besonderen Anlass schliesslich der Volvulus zustande kommt. Es ist auch sehr verlockend, einen Kausalnexus zwischen Schrumpfung und Lage-

veränderung des Darmes anzunehmen, wenn wir daran erinnern, dass nach Riedels Untersuchungen der chronische peritonitische Prozess sich am intensivsten und frühesten in den von dem Darm entferntesten Partien des Mesenteriums, also in der Radix lokalisiert; schrumpft aber die Radix, so nähern sich die Fusspunkte der zugehörigen Darmschlingen und die Disposition der Achsendrehung ist gegeben.

Trotzdem aber können wir diese ausserordentlich grosse Bedeutung, die nach Danielsen der Mesenterialperitonitis zukommt, nicht anerkennen, sondern müssen sie mit Blecher nicht als Ursache, sondern als Folge jener Ileus-Anfälle auffassen. Blecher bemerkt auch mit vollem Recht, dass die erwähnten mesenterialperitonitischen Veränderungen ausser bei einer 72- und bei einer 55jährigen Kranken, bei denen auch Anfälle vorausgegangen waren, bei einem 6- und bei einem 9jährigen Knaben bestanden haben, die seit Geburt an sehr heftigen häufigen Anfällen von Darmverschluss gelitten hatten, die als Achsendrehung geringen Grades aufzufassen sind. Zugegeben muss allerdings werden, dass durch die Narbenbildung im Mesenterium, die nach jedem Anfall stärker auftritt, eine gewisse dauernde Feststellung im Sinne der Volvulusdrehung bewirkt wird, die einerseits eine völlige Rückkehr zu normalen Verhältnissen, als eine Lösung der Verschlingung ohne örtlichen operativen Eingriff ausschliesst, andererseits das gelegentliche Fortschreiten der Drehung und das Zustandekommen eines neuen vollständigen Vovulus erleichtern muss.

Wir werden also nach Vorstehendem in der Mesenterialperitonitis nicht ein ursächliches Moment zu sehen haben, sondern einen Folgezustand der vorausgegangenen Anfälle, welcher in seiner weiteren Entwicklung ein

disponierendes Moment für das Zustandekommen eines Volvulus darstellt.

Alle bisher angeführten Momente können uns das ursprüngliche Zustandekommen der Drehung nicht hinreichend erklären. Der wichtigste und, soviel ich aus der verfüglichen Literatur ersehen konnte, auch hauptsächlich anerkannte Grund scheint mir innerhalb sehr physiologischer Grenzen zu liegen. Es ist das physikalische Moment der Verlegung der Schwerkraft, welches seinerseits wieder durch Peristaltik und abnorme Kotfüllung hervorgerufen wird.

Das Verdienst, in das etwas verworrene Kapitel vom Mechanismus der Achsendrehungen Licht und Ordnung gebracht zu haben, gebührt ohne Zweifel Wilms, dessen Abhandlungen über Pathologie und Klinik des Darmverschlusses wir im Folgenden zur Richtschnur nehmen. Er war der Erste, der auf das Bestehen einer physiologischen Achsendrehung hinwies und von der grossen Bedeutung sprach, welche diese hat nicht allein vom therapeutischen Gesichtspunkte aus, sondern vor allem auch deswegen, weil die Kenntnis dieser physiologischen Achsendrehung wesentlich zur Erklärung der Entwicklung des Volvulus und zum Verständnis einiger klinischer Bilder, die unter dem Begriff der chronischen Achsendrehung zusammengefasst werden müssen, beiträgt.

Dass auch unter normalen Verhältnissen bei gewöhnlicher Darmlage Achsendrehungen des Dünndarms vorkommen, das lässt sich leicht demonstrieren an der Hand aller Abbildungen, die über den Verlauf des Mesenteriums in den Atlanten der Anatomie gegeben sind. Auch bei Sektionen von Leichen mit normaler Abdominalsitus hatte sich häufig gezeigt und würde, wollte man immer darauf achten, noch viel öfters in Erscheinung

treten, dass nicht nur kürzere Darmstrecken gedreht sind, sondern auch nicht selten grössere Drehungen vorkommen, die man vor allem an den unteren Dünndarmschlingen beobachtet, die in der Hauptsache im kleinen Becken lagern. Auch Thorburn teilt aus seiner Erfahrung Fälle mit, bei denen er bei der Operation folgende Tatsachen konstatieren konnte: einmal sah er, dass bei der Operation sich ein Volvulus von selbst löste, ohne dass Bewegungen am Darme vorgenommen waren, in zwei anderen Fällen, in denen sich Darmgangrän ohne nachweisbare Ursache vorfand, glaubt der Autor einen gelösten Volvulus als Ursache der Gangrän annehmen zu müssen.

Da normalerweise also Achsendrehungen etwas Gewöhnliches sind, so muss zunächst die Frage aufgeworfen werden, ob nicht mechanische Momente aufzufinden sind, welche aus der physiologischen Achsendrehung eine pathologische machen. Pathologisch würde die Achsendrehung dann, wenn Hindernisse der Darmpassage am zuführenden und abführenden Schenkel auftreten und wenn eine Zirkulationsstörung im Mesenterium eintritt.

Bei einer Drehung von 180° braucht weder eine Störung der Gefässzirkulation noch eine solche der Darmpassage vorhanden zu sein; man darf von einer physiologischen ungefährlichen Achsendrehung des Darmes sprechen. Diese Situation ändert sich aber sofort, wenn die Länge des in die Drehung hineingezogenen Darmes beträchtlich zunimmt, das gedrehte Mesenterium immer dicker und dadurch das Darmlumen mehr komprimiert wird und schliesslich durch die Drehung des Mesenteriums selbst Störungen in der Zirkulation einsetzen. Es erfolgt dann ein Verschluss

des Darmlumens und die Störung der Gefässzirkulation löst die gefährlichen und stürmischen Symptome des Strangulationsileus aus.

Nicht recht erklärlich war es aber immer, welches denn das ursächliche Moment sei, durch das eine normalerweise vorhandene, unschädliche Achsendrehung einer Dünndarmschlinge um 180° zu einem pathologischen Volvulus und schliesslich zum kompletten strangulierenden Ileus wird. Oder m. a. W.: wie kommt es, dass immer mehr Darm in die Drehung gezogen wird, sodass schliesslich die gefährlichen Zirkulationsstörungen auftreten?

Dafür hat Wilms eine einleuchtende Erklärung gegeben, die wir auch zum Verständnis des Volvulusmechanismus in unserem Falle gelten lassen möchten. Zwar hat der Autor in seinen Arbeiten die Verhältnisse am Dünndarm allein in Betracht gezogen; doch es wird aus folgendem noch erhellen, dass es gleichgültig ist, ob nun beide Schenkel der sich drehenden Schlinge Dünndarm sind oder nur der eine und der andere vom Dickdarm gebildet wird.

Auf Grund seiner Beobachtungen und Versuche kommt Wilms zu folgendem Schlusse: In einem abgeschnürten Darmteil wird durch die Peristaltik, welche in der abgeschnürten Darmpartie abläuft und den Inhalt gegen die Stenose am abführenden Schenkel antreibt, vom abführenden Schenkel durch die Drehung des Darmes Darm hindurchgezogen und in die Strangulation hineingeholt.

Experimentell wurde dieses Hereinholen von Darm infolge seiner Drehung oberhalb des stenosierenden Ringes schon durch die Versuche von Borggreve, Busch, Lossen etc. erwiesen: Man zieht eine Darm-

schlinge mit Mesenterium durch einen engen Ring (am besten Metallring, in dem der Darm leicht gleitet). Damit das in die Schlinge eingespritzte Wasser nur am abführenden Schenkel wirken kann, bindet man bei b den

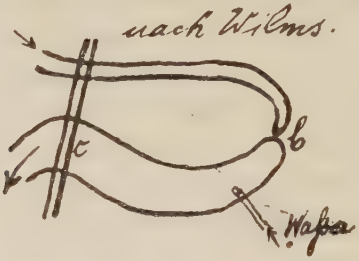

Darm zu. Injiziert man nun Wasser oder Luft in den Darmteil bc, so dehnt sich das Darmstück und holt vom abführenden Schenkel so viel Darm mit dem dazugehörigen Mesenterium durch den Ring bei c, bis die Einklemmung eine absolut feste ist.

Es könnte jemand unter Hinweis auf das Wahl'sche Sympton einen Einwand dagegen erheben und fragen: woher kommt denn diese Peristaltik, die es nach der Einschnürung ermöglicht immer mehr Darminhalt gegen die Stenose am abführenden Schenkel zu treiben? Schliesst nicht die Lähmung, welche das Charakteristikum des Wahl'schen Symptomes, nämlich des lokalisierten Meteorismus ist, von vornherein eine Peristaltik der in Mitleidenschaft gezogenen Schlinge aus?

Dem gegenüber verweisen wir auf Beobachtungen von Fällen von Embolie der Arterie mes. sup., welche bewiesen, dass im Moment des Eintrittes der Embolie, also der Unterbrechung der Zirkulation, starke Peristaltik auftritt, dass nicht selten schnell hintereinander schleimige und zuletzt schleimigblutige Stühle erfolgen und dann erst Lähmung des Darmes eintritt.

Aber selbst wenn wir solche Beweise nicht hätten, so würde doch die weitere Tatsache für die Richtigkeit der Wilms'schen Auffassung sprechen, dass nämlich kein einziger Fall von Achsendrehung des Jejunum allein in der Literatur zu finden ist, sondern das vielmehr immer der abführende Schenkel, gewöhnlich bis zum Coecum in die Strangulation einbezogen ist.

Überzeugend endlich beweist uns das genauere Studium strangulierter Stränge, dass vom abführenden Schenkel der Darm nachgezogen wird. Wilms selbst



beobachtete an einem Falle folgendes: Es waren im Verlauf des eingeklemmten Darmstückes im ganzen fünf Schnürringe zu erkennen. Bei genauerem Hinsehen merkte man nun, dass die Läsion des Darmes um so stärker war, je mehr man sich dem Schnürring 1 näherte; während nämlich dieser fast gangränös war, erholte sich der Schnürring 5 bald nach der Lösung. Dieser Befund ist in Übereinstimmung mit dem eben Angeführten nur so zu deuten, dass die Strecke zwischen 1 und 2 am längsten stranguliert war, die zwischen 5 und 4 am kürzesten, die zwischen 3 und 4 etwas länger u. s. f. Es war also, während der Schnürring bei 1 am zuführenden Schenkel sich nicht verschoben hatte, vom abführenden Schenkel etappenweise Darm hineingeholt worden.

Demnach ist mit Wilms der Mechanismus der Strangulation durch die Peristaltik der eingeklemmten Schlinge zu erklären, die den abführenden Schenkel soweit in die Strangulation hineinzieht, bis die Schnürung absolut fest oder bis die Fixation des Coecums ein weiteres Folgen des Darmes verhindert.

Der angeführte Mechanismus hat uns nun seinen Einfluss auf die Entwicklung des einfachen Strangulationsileus gelehrt. Dieselben Faktoren aber sind nach Wilms auch von Bedeutung für die Entstehung der Achsendrehung.

Die Achsendrehung entsteht nicht, wie man früher glaubte, durch Herumschlagen und Drehung einer mehr oder weniger grossen Darmpartie, sondern sie entwickelt sich dadurch, dass bei einer physiologischen, also normalerweise oft vorkommenden Drehung einer Darmschlinge um die Mesenterialachse, durch Knickung am abführenden Schenkel Passagestörungen entstehen. Der abführende Schenkel kreuzt nämlich das Mesenterium bei solcher Drehung. Treten nun durch Knickungen Störungen in der Fortbewegung des Inhalts auf, so holt auch hier die Peristaltik Darm vom abführenden Schenkel über das Mesenterium herüber. Es wird damit die physiologische Achsendrehung ohne Zirkulationsstörung allmählich grösser und grösser und schliesslich zur pathologischen, zur Achsendrehung mit Strangulation. Das Herüberholen des abführenden Schenkels über den Mesenterialstrang geht in der Regel solange fort, bis die Fixation am Coecum einen Halt setzt. Ich habe diese Verhältnisse, wie sie Wilms uns schildert, etwas ausführlicher besprochen, da es mir scheint, dass sie allein uns einen Schlüssel geben, um in das Verständnis des schwierigen Volvulusmechanismus in unserem Falle

einzudringen. An und für sich ist es wohl schlechterdings unmöglich, aus der komplizierten Verwirrung des Darmsitus überhaupt nur einen Schluss zu tun auf die Entstehung des Volvulus. Ein eigentümlicher Lagerungsbefund einiger Darmteile mag ein Bild von der weit fortgeschrittenen Torsion geben. Es liegen nämlich von oben nach unten nebeneinander und ganz parallel verlaufend folgende Teile: Die Pars pylorica des Magens, darunter das Colon descendens, dann das Duodenum, unter ihm das Colon ascendens und als letztes die letzte Ileumschlinge. Diese ganze verschobene Darmposition lässt sich nur auf Grund des in unserem Falle bestehenden Mesenterium ileocoecale commune erklären. Es war dem Coecum und Colon ascendens dadurch, dass es mit dem Dünndarmpaket an einem gemeinsamen Mesenterium hing, die Möglichkeit gegeben, analog den Dünndarmschlingen die verschiedensten Lageveränderungen innerhalb der Bauchhöhle einzugehen. Es ist kein Zweifel, dass bei solch mangelnder Fixation des Coecum und mit ihm des Ascendens unter Einwirkung leichterer äusserer Insulte, wie beim Ausgleiten mit dem Fuss und Fall auf den Rücken oder wie bei der früher erwähnten Situation auf dem Tennisplatz beim Überstrecken des Rumpfes, kurz dass bei allen mit einiger Kraft ausgeführten Lageveränderungen des Körpers sehr leicht der Fall eintreten kann, den wir als physologische Achsendrehung im Sinne Wilms kennen gelernt haben. Es hat sich bei solchen Gelegenheiten eine Darmschlinge, in unserem Falle sicherlich öfters das freibewegliche Coecocolon ascendens über das Mesenterium gelegt. Durch mehr oder weniger stark gefüllte oder durch Gase geblähte Schlingen kam es zur Abknickung und nun kommen die Schwergewichtsverhältnisse in Betracht,

auf deren Bedeutung für das ursächliche Zustandekommen der Torsion Nothnagel zuerst hingewiesen und die Hübner in neuerer Zeit wieder mehr in den Vordergrund stellte. Letzterer berichtet sogar, dass ein Verbandwechsel bei gehobenem Becken am Unterleib eines horizontal liegenden und sich momentan etwas seitlich drehenden Patienten genügt habe, um eine Verlagerung des freien Dickdarms und einen strangulierenden Volvulus hervorzurufen. Tatsächlich ist in dem Augenblick einer bestehenden vorläufig physiologischen also unschädlichen Achsendrehung einer Darmschlinge in der eigenen Schwere der Schlinge, die sie infolge ihres Füllungszustandes besitzt, das wichtigste Moment gelegen für das Zustandekommen eines pathologischen Volvulus. Bei stärkerer Kotfüllung der Schlinge, was bei der im Kindesalter so häufig beobachteten Coprostase ein nicht seltenes Ereignis ist, vereitelt die Schwere der Schlinge selbst die Wiederaufrichtung durch die Peristaltik. Dazu kommt die Ansammlung von Blut, Transsudat und namentlich Gas in dem abgedrehten Darmabschnitt, welche ebenfalls die Aufdrehung unmöglich macht. Ferner führt die Gasausdehnung der höheren Darmabschnitte, die zuweilen ganz erhebliche Grade annehmen kann, rein mechanisch zu einer gewissen Raumbeschränkung im Abdomen, die ihrerseits auch wieder nur die Fixation des abgedrehten Darmstücks begünstigt.

Im weiteren Verlaufe werden wir also klinisch nach stattgehabter Drehung im günstigen Fall die weniger stürmischen Erscheinungen der Stenosierung haben und schliesslich wird die Peristaltik den Widerstand, den ihr die Schwere und Fülle der Schlinge entgegenstellt, überwinden und es tritt eine Selbstlösung ein. So hätten wir uns auf rein physiologisch-physikalischem Wege alle

die Atacken zu erklären, die bei dem Kind in unserem Falle während eines halben Jahres alle 4—6 Wochen mehr oder weniger heftig aufgetreten sind. Ich glaube fast annehmen zu dürfen, dass in manchen und vielleicht gar nicht wenigen Fällen, wo wir nach vorausgegangener körperlicher Überanstrengung eine Dehnung oder Zerrung der Rücken- oder Bauchmuskulatur angenommen haben, im Grunde eine physiologische Achsendrehung die Ursache der oft tagelang bestehenden, oft aber auch gleich wieder verschwindenden Schmerzen war. Es ist nur bisher zu wenig auf diese Verhältnisse geachtet worden; ist die Anheftung des Darmkanals in normalerweise vorhanden und fehlen jene Entwicklungsstörungen des Mesenteriums, wie wir sie in unserm Falle haben, so bin ich nach allen diesen Überlegungen der festen Überzeugung, dass beim Turnen, Bergsteigen, Verladen von schweren Lasten und anderen intensiven Anstregungen auftretende Leibschmerzen, die sich bei Ruhelage wieder verlieren, gar nicht selten ihren Grund in einer physiologischen Achsendrehung des Dünndarms haben; jedenfalls wird diese häufiger der Fall sein, als wir glauben.

Ernst wird die Situation im andern Falle, wo die Belastung und Ausdehnung der abgeschlossenen Darmstrecke höhere Grade erreicht hat. Und so muss es in unserem Falle gewesen sein, wenn wir uns überhaupt eine Erklärung für den kolosalen Volvulus geben wollen. Wir haben bei dem Kinde ein halbes Jahr lang vereinzelte Attacken von Achsendrehung gehabt, die jedoch niemals die physiologische Grenze überschritten haben. Plötzlich änderte sich das Bild. Das Kind klagte eines Tages über heftigere Schmerzen im Bauch und über Appetitlosigkeit. Zugleich stellte sich eine auffallende

Schwäche und Teilnahmslosigkeit des sonst lebhaften Mädchens ein. Da keine Stuhlentleerung erfolgen wollte und auch keine Winde abgingen, machte die Mutter des Kindes Einläufe, jedoch ohne jeden Erfolg. Das Kind wurde immer matter, bis am Mittag des dritten Tages ganz plötzlich die typischen Erscheinungen des Strangulationsileus sich einstellten und innerhalb einer Stunde unter enormer Auftreibung des Leibes und völliger Erschöpfung des Kindes der Tod eintrat.

Zurückgreifend auf die Wilms'schen Erörterungen glauben wir uns dieses akute Endstadium der zweifellos chronischen Erkrankung erklären zu können. Das Kind schwebte zeitlebens in der Gefahr, an einem Strangulationsileus zugrunde zu gehen. Die Vorbedingungen zum Volvulus lagen in dem Vorhandensein eines gemeinsamen Mesenterium ileocoecale commune. Die Ursache zur Strangulation konnte jede Stunde gegeben sein. Denn wie wir gesehen haben, hängt es im Grunde nur von dem komplizierten Mechanismus der normalen Darmtätigkeit und vieleicht von einigen wenigen, aber sicherlich nicht so schwer ins Gewicht fallenden äusseren Schädlichkeiten ab, ob aus einer bestehenden — ich möchte sagen — gutartigen Achsendrehung eine bösartige wird. Eine genauere Kenntnis der normalen Darmbewegung ist aber leider ebenso wissenswert als schwierig zu erlangen, umsomehr als uns noch nicht hinreichende Hilfsmittel zur Verfügung stehen, die feineren Vorgänge der Peristaltik und der durch sie bedingten Darmverlagerungen genau zu studieren. In neuerer Zeit sind allerdings Untersuchungen über Dünn- und Dickdarmperistaltik mittels Röntgendurchleuchtung angestellt worden und nicht resultatlos geblieben. Es wäre sehr wünschenswert, dass auf diesem interessanten Gebiete durch ex-

perimentelle Forschungen weitere Fortschritte gemacht würden. Denn Fälle, wie der oben beschriebene, sind gewiss nicht nur wegen ihrer anatomischen Eigentümlichkeiten bemerkenswert, sondern sie haben ohne Zweifel auch eine grosse rein klinische Bedeutung, da jeder Ileuspatient in Lebensgefahr sich befindet und wir durch mannigfache Erfahrungen gelernt haben, dass nur die frühzeitige Operation, spätestens am dritten Tage, lebensrettend sein kann. Freilich werden Gegenstand eines aussichtsreichen operativen Eingriffes nur jene Volvulusfälle sein können, die einen mehr chronischen Verlauf zeigen. Es muss dem Arzt Zeit und Gelegenheit geboten sein, durch scharfe Beobachtung solch einzelner Schmerzattacken, wie wir sie bei dem Mädchen in unserem Falle gehabt haben, eine möglichst exakte Differentialdiagnose zu stellen und in Erwägung aller komplizierenden Möglichkeiten rechtzeitig zur Operation zu raten. Denn die Probelaparotomie birgt für einen Volvuluspatienten viel geringere Gefahren als ein konservatives Abwarten und das auf das glückliche Überstehen vorausgegangener Anfälle hinweisende Trostwort eines unschlüssigen Arztes.

Dass Fälle von akutem reinem Strangulationsileus von vornherein für die Operation verloren sind, ist erklärlich. Unter den 16 erwähnten Fällen fanden sich 3 solche. Ein von Helmsmüller (1898) beschriebener Fall ist sehr typisch: Ein zwanzigjähriger Mann erkrankt aus voller Gesundheit heraus nach einem heftigen Sprung mit Schmerzen im Leib, Erbrechen, rasch einsetzendem schwerem Kollaps mit Blässe und leichter Auftreibung des Leibes. Nach 6 Stunden erfolgte bereits der Tod. Die Sektion ergab eine volle Umdrehung des Dünn- und Dickdarms bis zum Beginn des Querkolons. Ein

ähnlicher Fall wird von Blecher (1902) beschrieben, wo der Tod nach 12 Stunden eintrat und ein dritter von Hübner (1910), Tod nach 15 Stunden. Es sind dies Fälle, wo unter den stürmischsten Erscheinungen in kürzester Zeit an die Okklusion des Darmlumens sich die Zirkulationsstörung im Mesenterium anschliesst und wir nach einigen Stunden unter dem Bild des Strangulationsileus den Exitus erleben. Es ist leicht einzusehen, dass bei solch progressen Volvuli die Orientierung während einer allenfalls stattfindenden Laparotomie äusserst schwer wird und dass, wenn diese möglich ist, es auch dem geschicktesten Operateur nur mit Mühe gelingt, eine schonende Rückdrehung des Volvulus herbeizuführen und dann noch die zweite Forderung des operativen Eingriffes zu erfüllen, nämlich die Verhütung eines neuen Volvulus. Der Patient wird in solch ausgesprochenen Fällen von Strangulationsileus wohl während der Operation dem schweren nervösen Chok, der durch den Anfall ausgelöst und durch die Laparotomie nur erhöht wurde, erliegen.

Eine Frage, die öfters aufgeworfen, aber noch keineswegs befriedigend gelöst wurde, ist, warum es in einem Falle zur Strangulation kommt, im anderen unter sonst anscheinend gleichen Verhältnissen nicht. Der Grad der Drehung ist sicher insofern von Einfluss, als Strangulation nur bei höheren Graden beobachtet worden ist. In den vorliegenden 16 Fällen, in denen er angegeben ist, betrug er 1 mal 90°, 4 mal 180°, 6 mal 360°, 3 mal mehr als 360°. Bei den 3 Strangulationen betrug die Drehung 360°. Daraus ersehen wir, dass bei niedrigen Graden ein völliger Verschluss der Gefässe anscheinend nicht zustande kommt; andererseits blieb aber die Strangulation 3 mal bei 360° und 3 mal bei mehr als 360°

Drehung aus; und das beweist uns, dass der Grad der Drehung allein nicht hierfür der Grund sein kann.

Eine grössere Bedeutung wurde der Drehungsrichtung zugemessen, ob Links- oder Rechtsspirale. Doch darf man, glaube ich, die Angaben, soweit sie sich nur auf Operationsbefunde stützen, mit einer gewissen Reserve aufnehmen, da bei der schwierigen Orientierung und in der Aufregung der Operation die Richtung leicht verwechselt wird. Jedenfalls scheint auch dieser Faktor nicht von ausschlaggebendem Einfluss zu sein.

Eine weitere Erklärung scheint mir etwas mehr Bedeutung für die Frage zu haben. Bei den drei Strangulationen waren ähnliche Anfälle nicht vorhergegangen, während bei fast allen übrigen mehr oder minder heftige Attacken vorher stattgefunden hatten. Blecher nimmt an, dass hier eine gewisse Gewöhnung der Stielgefässe an die Schädigung der Drehung eingetreten war, sodass auch bei voller Drehung und darüber schwere Zirkulationsstörungen nicht eintraten, ähnlich wie bei einem alten Bruch die Einklemmung nicht so stürmisch verläuft, wie bei einem frisch ausgetretenen. Das gilt wohl neben dem von Schreiber (1899) beschriebenen Fall auch für den unsrigen, indem ein halbes Jahr lang Anfälle sich wiederholten, sich schliesslich ein fixierter Volvulus um mehr als 270° entwickelt hatte, ohne weder die Darmwegsamkeit noch die Zirkulation zu stören und es erst bei weiterer Drehung zum Darmverschluss kam.

Was Alter und Geschlecht der 16 erwähnten Volvuluspatienten betrifft, ferner über Erfolg der Operation und Grad der Drehung, soweit Angaben vorhanden sind, möge folgende kleine Tabelle Aufschluss geben.

Geschl.		Alter				Von		Grad der Drehung			
männl.	weibl.	neugeboren	1—10 Jahre	19—25 Jahre	üb. 50 Jahre	7 Operiert.	8 Nicht-operiert.	90°	180°	360°	üb. 360°
11	5	3	4	5	2	2 gerettet	alle †	1×	4×	6×	3×

Zusammenfassend kommen wir zu folgendem Resultat:

Bei dem in vorliegender Arbeit geschilderten und besprochenen Fall handelt es sich um eine chronische Achsendrehung des Dünndarms, die durch Störungen in der Peristaltik und dadurch bedingte Behinderung der Kotpassage zu einer akuten und pathologischen wurde, wobei infolge mesenterialer Missbildung das freibewegliche Coecum und Colon ascendens bis zum Beginn des Transversum mit in den Volvulus hineingezogen wurde. Der beschriebene Fall möge insofern zur Förderung der in diesen prognostisch ungünstigen Fällen so wichtigen Therapie beitragen, als seine Kenntnis uns in ähnlichen Situationen am Krankenbett an solch abnorme Zustände denken lässt und uns bestimmt, den Chirurgen zu rufen, ehe es zu spät ist. Seine Aufgabe wird es sein, nach gelungener Detorsion ähnlich wie nach der Herniotomie eine Radikaloperation folgen zu lassen, um den Kranken auch dauernd zu heilen.

Von den Massnahmen, die zu diesem Zweck bei Volvulus kleiner Schlingen vorgeschlagen und ausgeführt sind, fallen Resektionen und Enterostomie, ebenso Durchschneidung des Mesenteriums am Fusspunkt hier natürlich fort; die Befestigung an der Bauchwand hat bei der grossen Schlinge den Nachteil, dass um diesen festen Punkt dann eine Drehung stattfinden kann. Am zweckmässigsten erscheint es, das Mesocolon ascendens

d. h. den ihm entsprechenden Teil des Mesenterium ileocoecale commune in seiner ganzen Ausdehnung, ohne Lücke, an der hinteren Bauchwand zu befestigen, um auf diese Weise den ausgebliebenen physiologischen Vorgang der Verklebung nachzuahmen. Durch eine derartige Fixation des Coecoascendens wird es am sichersten gelingen, ein Wiederauftreten des Volvulus zu verhüten.

Literatur.

1. Wilhelm Danielsen, Über den Volvulus des ganzen Dünndarms und aufsteigenden Dickdarms. Bruns, Beiträge zur klin. Chir. 1906 Bd. 48. — 2. Theodor Hausmann, Beiträge z. d. Lageanomalien des Darms: Mesent. commune, Postposition des Dickdarms hinter dem Dünndarm, Achsendrehung, Laparotomie, Tod. Zentralbl. f. Chir. 1900. — 3. Wenzel Gruber, Beiträge zu den Bildungsklemmungen der Mesenterien. Arch. f. Anat., Phys. etc. 1862 u. 1864. — 4. Blecher, Der Volvulus des gesamten Dünndarms und aufsteigenden Dickdarms bei Mes. ileocoecal. comm. D. Ztschr. f. Chir. 1909. — 5. Blecher, Über Ileus, bedingt durch seltenere Formen von Volvulus. D. Ztschr. f. Chir. 1902. — 6. Hausmann, Ein Fall von chron. Volvulus cocci. Zentrblt. f. Chir. 1900. — 7. Oskar Hertwig, Elemente der Entwicklungslehre. 1907 — 8. Ekehorn, Die anatomische Form des Volvulus und Darmverschlusses bei beweglichem Coeco-colon ascendens. Arch. f. kl. Chir. 1904 Bd. 72. — 9. Wilms, D. mediz. Wochenschrift 1913. Mechanismus der Strangulation des Darmes. — 10. Wilms, Mechanismus d. Knotenbildung des menschlichen Darmes. Arch. f. kl. Chir. 1903 Bd. 69. — 11. Zoege v. Manteuffel, Volvul. cocci. Samml. klin. Vorträge Nr. 260. — 12. Braun, Über d. durch Lage- und Gestaltsveränderung des Colon bedingten vollkommenen und unvollkommenen Darmverschluss. D. Ztsch. f. Chir. 1905 Bd. 76. — 13. Nothnagel, Spez. Path. u. Ther. Bd. XVII. — 14. Wilms, Der Ileus, Path. u. Klin. des Darmverschlusses. D. Chir. 1906. — 15. Schreiber, Zur Kasuistik d. Achsendrehung des Darmes. Ztschr. f klin. Medizin 1899 Bd. 38. — 16. Curschmann, Die Anomalien d. Lage, Form und Grösse des Dickdarms u. ihre klin. Bedeutung. Arch. f. klin. Medizin 1894 Bd. 53. — 17. Hübner, Volvulus des gesamten Dünndarms u. aufsteigenden, nebst einen Teil des queren Dickdarms bei Mes. ileocol. comm. noch Exstirpation einer Mesentrialzystc. Virch. Arch. 201.

Lebenslauf.

Ich, August Friedrich Wilhelm Zahn, wurde am 12. September 1887 zu Ansbach geboren. Mein Vater war kgl. Rentamtmann zu Erlangen, Ernst Julius Zahn. Meine Mutter Marie Zahn, geb. Eberlein lebt in Erlangen. Nach vorausgegangener Volksschulbildung, absolvierte ich 1906 das humanistische Gymnasium zu Erlangen. Dortselbst bezog ich hierauf die Universität und widmete mich dem Studium der Medizin. Ich studierte 8 Semester in Erlangen, 2 Semester in München. Die ärztliche Vorprüfung habe ich 1909 in Erlangen und ebenda die ärztliche Prüfung 1911 abgelegt. Während des praktischen Jahres, das ich am städt. Krankenhaus zu Ansbach verbrachte, beschäftigte ich mich mit Chirurgie, interner Medizin, Geburtshilfe und Gynäkologie. Die Approbation erlangte ich am 21. Januar 1913.